Aus dem Pathologischen Institut der Universität Marburg
Direktor: Prof. Dr. M. Versé

Zur Anatomie und Pathogenese des Rankenangioms im Zentralnervensystem

unter besonderer Berücksichtigung der Rückenmarksfälle

(mit 5 Abbildungen)

Inaugural-Dissertation

zur Erlangung des Doktorgrades
in der gesamten Medizin
der Hohen Medizinischen Fakultät
der Philipps-Universität zu Marburg

vorgelegt von

Werner Schulte-Altedorneburg

appr. Arzt aus Wanne-Eickel

Marburg 1940

Druck: Hessischer Verlag Karl Euker, Marburg/Lahn

Angenommen von der Medizinischen Fakultät der Universität Marburg
am 22. November 1940.

Referent: Prof. Dr. M. Versé.

Gedruckt mit Genehmigung der Fakultät.

R. UNIV.
BIBLIOTHEEK
LEIDEN

Gliederung

I. Angaben zur Lokalisation, Anatomie und Pathogenese des Angioma arteriale racemosum außerhalb des Zentralnervensystems.

II. Über Wesen und Struktur des Rankenangioms im Zentralnervensystem.

a) im Gehirn,

b) im Rückenmark.

1. Beschreibung eines eigenen Falles,
2. Sechs weitere Fälle der Literatur,
3. Vergleichende Beurteilung aller Rückenmarksfälle.

III. Zusammenfassung.

Den Anlaß zu den folgenden Betrachtungen gab ein Fall von Angioma arteriale racemosum des Rückenmarks, das bei einer Sektion im Pathologischen Institut der Universität Marburg gefunden wurde.

Die von *Virchow* erstmalig als Rankenangiom (Angioma racemosum) bezeichnete Erkrankung ist ganz allgemein durch das Auftreten einer Masse eng aneinander liegender, geschlängelter und erweiterter arterieller oder venöser Gefäße charakterisiert, und wurde schon in früherer Zeit unter den mannigfachsten Benennungen in der Literatur beschrieben. Aneurysma varicosum, Varix arterialis und Aneurysma serpentinum sive cirsoides sive anastomoticum waren z. B. Bezeichnungen für derartige Krankheitserscheinungen, soweit dieselben sich an Arterien vorfanden, während man entsprechende oder ähnliche Befunde im venösen Gebiet Varix racemosus seu cirsoides nannte. Regressive Prozesse im Sinne eines Aneurysma bzw. einer Phlebektasie oder einer varicösen Entartung waren den älteren Autoren als die wesentlichen histologischen Befunde erschienen und hatten zu den angeführten Benennungen Anlaß gegeben. Demgegenüber glaubte *Virchow* histologisch eine Gefäßneubildung bzw. Neubildung von Gefäßelementen nachgewiesen zu haben und hat deshalb die Erkrankung in die Gruppe der echten Gefäßgeschwülste (Angiome) eingereiht; wegen ihres geschlängelten, rankenartigen Aussehens bezeichnete er sie als Angioma racemosum. „Wenn eine bestimmte Vene oder Arterie, sei es in ihrem ganzen Verlauf, sei es an einzelnen Stellen, erweitert ist, so nennt man das kurz einen Varix (Phlebektasis) oder ein Aneurysma (Arteriektasis), sobald sich die Erweiterung aber fortsetzt auf das ganze Gebiet des betreffenden Gefäßes, dann gibt man dem Dinge einen Spezialnamen, denn es nähert sich dadurch den eigentlichen geschwulstartigen Bildungen." „... Es muß vor allem festgehalten werden, daß es sich nicht um eine einfache Dilatation, sondern um wirkliches Wachstum handelt, und wenn später auch die Arterien verdünnt sein mögen, so ist dies doch ein sekundärer Zustand, wie ich ... nachgewiesen habe." Als Angioma racemosum arteriale bezeichnet *Virchow* die Fälle, bei denen sich der Prozeß auf Arterien und Kapillaren erstreckt, obgleich dabei auch die Venen starke Erweiterungen und Varikositäten aufweisen können. Den Parallelvorgang an den Venen nannte er Angioma racemosum venosum oder Varix racemosus, den letzteren Ausdruck deshalb, weil nach seiner Ansicht zwischen einem Angioma racemosum venosum und einem Varix ein fließender Übergang besteht und auch die Varicocele des Hodens hierzu zu rechnen sei. Zur

Ätiologie des arteriellen Rankenangioms gibt der Autor an, daß vor allem Trauma und Teleangiektasie den Boden für die Entstehung einer solchen Geschwulst bilden. Mechanische Reize, Gravidität und Menstruation geben nach seiner Ansicht das auslösende Moment zur Wachstumssteigerung; plethorische Wallungen, die besonders in den Lebensabschnitten geschlechtlicher Entwicklung und Rückbildung auftreten, sollen die Ursachen der sekundären Wandveränderungen, Gefäßausbuchtungen und gelegentlichen Rupturen sein.

Die Virchowsche Nomenklatur hat sich durchgesetzt und ist auch zur Zeit noch gebräuchlich, während seine Auffassung über Ätiologie und Pathogenese dieser Gefäßerkrankung in der neueren Zeit vielfach angegriffen bzw. ergänzt worden ist. Pathologen und Kliniker haben in gleichem Maße Anteil an den zahlreichen Veröffentlichungen, wie sie diesbezüglich in der Literatur zu finden sind. Insbesondere haben die als Angioma racemosum arteriale erkannten Fälle breiten Raum gefunden.

Der Kliniker *Heine* hat an 87 Fällen sogenannter echter arterieller Rankenangiome der Kopfschwarte genaue Untersuchungen angestellt. Er beschreibt das Leiden als „eine bald mehr bald weniger circumscripte, mit dem Charakter einer Geschwulst auftretende Erweiterung eines bestimmten arteriellen Gefäßgebietes bis in seine kapillären Endverzweigungen hinein, wobei die Erweiterung ausnahmsweise sekundär auch auf die rückführenden Venen, unter Herstellung direkter Kommunikationen, übergreifen kann, immer aber die Arterienerweiterung das Bestimmende bleibt." Zu dieser Definition kommt *Heine* auf Grund seiner histologischen Untersuchungen. Er fand in vielen seiner Fälle eine fettige Entartung der Tunica media und einen Schwund der Muskelfaserhaut. Für ihn besteht das Wesen der Krankheit weder in einer einfachen Ausweitung der Arterien noch in einem reinen Wachstumsvorgang, sondern in einer „defektuösen" Anlage und späteren fettigen Entartung der Media. Dieser regressive Prozeß soll auf gesunde Arterien der Nachbarschaft übergreifen können und zur Ausbreitung der Erkrankung führen. Die Häufigkeit des Vorkommens am Kopfe beruht nach *Heines* Ansicht vor allem auf der Häufigkeit des Vorkommens der Teleangiektasien in dieser Region des Körpers, denn er ist wie *Virchow* der Meinung, daß die Erkrankung auf dem Boden einer Teleangiektasie entsteht. Wiederholte mechanische Läsionen, eintretende Geschlechtsreife und Schwangerschaften hält er ebenfalls für Faktoren, die den Krankheitsprozeß auslösen und fördern können. Schließlich warnt *Heine* vor einer Verwechselung dieser Geschwulst mit einem Aneurysma arterio-venosum, „dessen Ursprung stets in einer durch ein Trauma eingeleiteten lateralen Kommunikation zwischen einem Arterien- und einem Venenstamm zu suchen ist".

Über weitere Fälle arterieller Rankenangiome an der Kopfschwarte — besonders der Schläfengegend — berichtet *Kretschmann*. Er rechnet die Erkrankung ebenfalls zu den Geschwülsten. Gegenüber der von ihm angenommenen Gefäßneubildung erscheint ihm die Dilatation sekundärer Art zu sein. Er sieht seine Ansicht durch die Tatsache bestätigt, daß die Anomalie die Tendenz hat, sich auszubreiten. Außerdem fand er histologisch an allen drei Schichten der Gefäßwand Wucherungen; besonders die Intima wies starke Verdickungen und buckelartige Vorragungen in das Lumen auf. Diese Wucherungen ragten auf der andern Seite sogar bis in die aufgelockerte Media hinein. Als Ausgangspunkt der Erkrankung sah er bei einigen seiner Fälle Trauma und Teleangiektasie an, daneben hat er eine Anzahl von Fällen ungeklärter Ätiologie aufgeführt. Besondere Beachtung verdienen die Fälle, an denen er zeigt, wie zu Beginn der Menstruation spontan aus einer Teleangiektasie ein Angioma arteriale racemosum wurde.

Ebenfalls Anhänger der Geschwulsttheorie ist *Schück*, der ein arterielles Rankenangiom an der Vorderfläche des Halses beschreibt. Die Geschwulst war langsam auf dem Boden einer Teleangiektasie entstanden. *Schück* hat in 88% seiner Fälle die Entwicklung aus einer Teleangiektasie nachweisen können. Dieser Befund wird durch die zweier jüngerer Autoren ergänzt. So berichtet z. B. *Wolff*, daß er unter 15 Fällen Lindauscher Krankheit 4mal Haemangioblastome des Rückenmarks feststellen konnte. *Kreyenberg* beschreibt drei Fälle von Hautangiomen, die mit Rankenangiomen des Gehirns parallel liefen.

Wagner schildert als erster Fälle von Angioma arteriale racemosum der oberen Extremität. Seine histologischen Befunde stimmen mit denen *Kretschmanns* überein, insofern, als auch er Verdickungen der Intima und Media vorfand; die Adventitia zeigte sich unverändert. Als ätiologische Grundlage nimmt er ebenfalls das Bestehen einer Teleangiektasie an, und versteht unter Teleangiektasie einen Knäuel von Kapillaren, die gleichsam aus ihrem embryonalen Verbande herausgesprengt wurden und auf dieser embryonalen Stufe stehengeblieben sind; später sollen sie dann zu Gefäßen „höherer Ordnung" auswachsen. Diese Ansicht, die im wesentlichen mit der *Cohnheimschen* Theorie der Geschwulstentstehung übereinstimmt, ist die erste in der Literatur des Angioma arteriale racemosum, bei der die kongenitale Anlage des Leidens betont wird. *Wagner* berichtet außerdem über einen Fall bei einer Frau. Die Anomalie, die in der äußeren Haut lokalisiert war, zeigte bei allen der 11 durchgemachten Schwangerschaften sprungartige Wachstumssteigerung und Vergrößerung.

Fälle von Angioma arteriale racemosum der unteren Extremität veröffentlicht *Fröhlich*. Ohne Angaben über den histologischen Befund anzugeben, sieht er die Grundlage der Veränderung in Teleangiektasien und Ursachen unbekannter Art.

Engelbrecht veröffentlicht schließlich Fälle, bei denen sich der Prozeß an der Hand fand. Das histologische Bild zeigte Wucherungen der Intima, während die Media teils hypertrophisch, teils atrophisch verändert war. Nach seiner Vorstellung beginnt der Prozeß mit einer Erweiterung am Übergang der Arterien in die Kapillaren und ist als eine fetal angelegte, aber erst später auftretende Neubildung von Gefäßelementen aufzufassen.

Im Zusammenhang mit unserem eigenen Fall interessiert uns besonders die erste Veröffentlichung eines Falles von Angioma arteriale racemosum im Zentralnervensystem. Er wird von *Emmanuel* als Angioma arteriale racemosum des Gehirns (an der arteria cerebri posterior) gebracht. Der Autor fand im histologischen Bilde eine „disproportionierte Wucherung aller drei Gefäßschichten"; es beteiligten sich jedoch die einzelnen Schichten in atypischem Maße, „indem bald die Wucherung des einen Gewebsbestandteiles auf Kosten des anderen überwog". Eine besondere Stellung nahm dabei das Wachstum des Muskelgewebes der Media ein. *Emmanuel* bezeichnet diese Wucherungen der Muskelschicht als Leiomyome und bringt damit zum Ausdruck, wie sehr er das geschwulstartige des Krankheitsgeschehens betont wissen möchte. Über das Vorkommen, die Lokalisation und den Befund bei Fällen im Zentralnervensystem wird noch an anderer Stelle zu berichten sein.

Aus der Mannigfaltigkeit der Beobachtungen und Angaben, wie man sie bei der Durchsicht der Literatur feststellt, hat sich erst allmählich im Laufe der letzten Jahrzehnte ein einigermaßen einheitliches Gesamtbild herauskristallisiert. Eine erste große Zusammenstellung von 77 Fällen ist 1919 von *Schmitt* gebracht worden. Er kommt zu dem Schluß, daß es sich beim Angioma arteriale racemosum um eine Geschwulst handelt, die aus embryonal liegengebliebenem Zellmaterial hervorgeht. Das auslösende Moment für das Wachstum kann ein Trauma sein. Histologisch konnte *Schmitt* fast ausnahmslos eine Verdickung der Intima feststellen, während die Befunde an der Media und Adventitia nicht einheitlich waren. Als Sitz der Erkrankung ist der ganze Arterienbaum anzusehen, d. h. der Arterienstamm mit seinen ganzen Verästelungen; dagegen soll der Prozeß, sofern er sich nur auf den Arterienstamm beschränkt, besser Angioma arteriale serpentinum genannt werden *(Simmonds)*.

Eine ähnliche Anschauung über die Art der Entstehung des Leidens hatten schon *Borst* (1902) und *Ribbert* (1914). Sie sind der An-

sicht, daß es sich um Tumoren handeln soll, die nach Art der Hamartoblastome aus embryonal versprengtem Material entstehen.

Jores (1926) betont die Neubildung von Gefäßen, in deren Umgebung erweiterte Arterien (als zuführende) und Venen (als abführende) gefunden werden; in der Geschwulst selbst können die Arterien direkt in die Venen übergehen bei Umgehung der Kapillaren.

Aschoff (1936) rechnet das Angioma arteriale racemosum oder plexiforme zu den Hamartomen, die aus einem kongenital angelegten Überschuß an embryonalem Gefäßmaterial entstehen können. Die Frage, ob eine wirkliche Gefäßneubildung besteht, läßt *Aschoff* offen. Die Gefäße, die das unentwirrbare Knäuel bilden, zeigen nach seiner Feststellung vielfach nicht den typischen Bau von Arterien, sondern wechseln sehr in ihrer Struktur.

Alle bisher genannten Autoren könnte man in bezug auf das Rankenangiom als Vertreter einer Geschwulsttheorie im weitesten Sinne bezeichnen, wenn sie sich auch nicht alle so eindeutig auf das Bestehen einer echten Geschwulst festlegen, wie es etwa *Virchow* tat. Diese Anschauung stützt sich aber offenbar weitgehend auf solche Fälle von Angioma arteriale racemosum, die an sichtbaren oder palpablen Stellen des Körpers gelegen waren und an denen sich stets eine wahrnehmbare Ausdehnung oder ein fortschreitendes Wachstum verfolgen ließ. Einheitliche Angaben über den histologischen Bau eines solchen „Tumors" sind aber abgesehen von den genannten Intimawucherungen nicht festzustellen.

In der modernen Literatur nehmen die Rankenangiome des Zentralnervensystems eine besondere Stellung ein. Nach den ersten ausführlichen Beschreibungen von *Emmanuel, Simmonds* und *Sterzing* hat sich die Zahl der Fälle, die als Angioma arteriale racemosum und Angioma arteriale serpentinum *(Simmonds)* beschrieben worden sind, auffallend erhöht.

Während *Schmitt* (1919) unter seinen 77 Fällen von Angioma arteriale racemosum erst 10 mit intracraniellem Sitz fand, gibt *Leeser* (1926) schon eine Zusammenstellung von 24 Fällen, von denen er 18 als Angioma arteriale racemosum, 6 als Angioma arteriale serpentinum beschreibt. Zahlreiche Fälle von Bailey, Bergstrand, Cushing, Isenschmid, Olivecrona und Tönnis sind von *Schalterbrand* im Zusammenhang mit eigenen Fällen abgehandelt worden. So zählt man heute mindestens 50 beschriebene Fälle, die uns berechtigen, neben der Kopfschwarte auch das Gehirn als typischen Sitz des Rankenangioms zu bezeichnen.

Makroskopisch imponiert die Erkrankung auch im Gehirn als das charakteristische Konvolut aus geschlängelten und erweiterten Gefäßen. Größe und Ausdehnung sind sehr verschieden. Aneurysma-

artige Ausbuchtungen sind in den meisten Fällen vorhanden, wenn auch nicht immer so groß, wie in dem von *Versé* veröffentlichten Falle, wo der Durchmesser eines einzigen Sackes 6 cm betrug, und wo die Wucherung nicht nur eine Verdrängung bzw. Schädigung der benachbarten Hirnsubstanz hervorgerufen, sondern auch eine Abglattung des knöchernen Orbitaldaches bis nahe an eine Perforation verursacht hatte. Über die Lokalisation der Gehirnangiome stellte *Schaltenbrand* fest, daß sich die meisten Fälle an der arteriale cerebri media finden; es folgen dann die art. cerebri anter., art. vertebralis und die Gefäße des Kleinhirns.

Über den mikroskopischen Bau gibt *Bailey* eine zusammenfassende Beschreibung. Er stellte fest, daß die Intima fast immer gewuchert und in fibröses Bindegewebe umgewandelt ist. „Am gleichen Gefäß kann die Wandung an einer Stelle sehr dick sein, an einer andern nur aus ein paar Zügen kollagenen Bindegewebes bestehen. Die Gefäße entarten oft hyalin. Verkalkungen sind nicht selten. Viele Gefäße sind thrombosiert, meist sind Zeichen alter Blutung vorhanden; aneurysmatische Ausbuchtungen sind sehr häufig." An der Elastica interna beobachtete *Sterzing,* daß dieselbe nicht immer als geschlossener Ring vorhanden ist, sondern ihre Fasern aus der Richtung gedrängt sind. Auf den Bau der Media geht *Bailey* im einzelnen gar nicht ein. Sie läßt im allgemeinen nur unspezifische Veränderungen erkennen, indem die Bindegewebsfasern teils vermehrt, teils nur spärlich und in aufgelockerter Form erscheinen; Muskelzellen treten in den meisten Fällen gegenüber der Masse des Bindegewebes stark zurück. Daneben gibt es andere Fälle, wo in der Media knötchenartige Verdickungen aus Muskelzellen gefunden wurden (Emmanuel, Schaltenbrand). Da das makroskopische Bild nicht immer deutlich unterscheiden läßt, ob es sich um ein arterielles oder venöses Rankenangiom handelt, muß man das mikroskopische Bild der Wandung bei der Diagnose entscheidend berücksichtigen. Hier hat es sich nun gezeigt, daß es wohl keinen Fall gibt, bei dem die Wandung der beteiligten Gefäße immer nur vom arteriellen oder immer nur vom venösen Typus waren. Beim arteriellen Angiom sind fast stets auch die Venen und beim venösen Angiom fast immer auch Arterien befallen. Deshalb schlägt *Schaltenbrand* die Bezeichnung Angioma racemosum arterio-venosum als die anatomisch richtigere vor.

Was das Wesen und die Entstehung der Rankenangiome im Gehirn angeht, so sind die Autoren fast ausnahmslos der Ansicht, daß die Erkrankung kongenitalen Ursprungs ist. Während der eine Teil von ihnen (Emmanuel, Simmonds, v. Lehoczki, Leeser u. a.) unter dem Eindruck des bald mehr langsamen, bald mehr schnell fortschreitenden klinischen Verlaufes den Geschwulstcharakter der Gefäßerkrankung betonen, halten die jüngeren Autoren (Bailey, Berg-

strand und Tönnis) den Prozeß für eine kongenitale Mißbildung, die zu einem Zeitpunkt entstehen soll, wo an den Gefäßen noch keine Differenzierung in Arterien, Venen und Kapillaren stattgefunden hat (Tönnis). Diese letztere Ansicht gewinnt an Bedeutung, wenn man bedenkt, welch mannigfache Umwandlungen die Keimblätter am Kopf und am Gehirn im Laufe ihrer embryonalen Entwicklung durchmachen müssen, und welch große Möglichkeit an Entwicklungsmißbildungen sie dadurch bieten. Fälle, bei denen die Erkrankung gleichzeitig am Gehirn und im Bereich der äußeren Kopfschwarte ist (Isenschmidt, Kalischer, Kreyenberg und Steinheil), können zu einem Entwicklungszeitpunkt angelegt sein, wo die Gefäßanlage für den Kopfteil des Embryo noch nicht in extrakranielle und intrakranielle Gefäßrohre differenziert war (Bailey).

Daß es Faktoren gibt, die auf die formale Genese des Leidens einen Einfluß haben können, läßt sich an den Fällen mit intrakraniellem Sitz nicht sicher beweisen, da diese Fälle unserem Auge erst bei der Operation bzw. Sektion sichtbar werden. Immerhin gibt es Fälle, in denen die Beschwerden — meist handelt es sich um epileptische Anfälle oder apoplektische Insulte — während der Schwangerschaft erstmalig einsetzten (Cushing, v. Lehoczki). *Isenschmid* und *Bort* beobachteten im Anschluß an ein Trauma Zunahme der klinischen Beschwerden. *Schaltenbrand* schreibt, daß nach dem Einsetzen der Pubertät auch beim Hirnangiom (analog den Fällen an anderen Körperregionen) eine Zunahme der Beschwerden zu beobachten war, Beschwerden, die dann anschließend jahrelang stationär bleiben können.

Gegenüber dem Gehirn und der Kopf-Halsregion ist das Rückenmark nur sehr selten Sitz des Rankenangioms. Ich habe bei Durchsicht der mir zugänglichen Literatur keinen Fall von Angioma arteriale racemosum des Rückenmarks oder seiner Häute beschrieben gefunden. Fälle, die ein ähnliches Bild wie der unsrige zeigen, sind unter der Bezeichnung Angioma racemosum venosum veröffentlicht.

Zunächst die Beschreibung unseres eigenen Falles:

Der 27jährige Patient K. H., von Beruf Kellner, ist vor seinem jetzigen Leiden, das 1929 mit Auftreten von Ischiasschmerzen begann, nie ernstlich krank gewesen. Im November 1933 wurden die Schmerzen ohne besondere Ursache heftiger, sie zogen von den Zehen bis in den Rumpf hinein. Daneben bestand eine Blasenlähmung, die nach einer Kur in Wiesbaden vorübergehend verschwand. Im September 1934 verschlimmerte sich der Zustand wieder, es traten Temperatursteigerungen auf, und der Patient mußte in die Marburger Universitäts-Nervenklinik aufgenommen werden. Hier wurde die Diagnose auf Haematomyelie gestellt, daneben aber der Verdacht auf einen Tumor medullae spinalis offen gelassen. Als

die Temperatursteigerungen immer größer wurden, wurde der Patient am 30. Oktober 1934 in die Medizinische Klinik überwiesen. Hier fiel zunächst auf, daß dem Urin ständig große Eitermengen beigemengt waren; über dem Kreuzbein hatte sich inzwischen ein großes Decubitalgeschwür eingestellt. Der rechte Arm war infolge Omnadininjektionen im ganzen geschwollen. Eine Untersuchung zeigte folgendes Ergebnis:

Allgem. Status: mäßiger Ernährungszustand. Atrophie der Beinmuskulatur.

Lunge: o. B.

Herz: nicht verbreitert, Töne rein. Puls: klein, weich, 110–130.

Blutstatus: o. B., in der Blutaussaat haemolytische Streptokokken.

Urin: Eiweiß +, Leukocyten +, Erythrocyten +.

Nervenstatus: schlaffe Lähmung beider Beine, der Blase und des Mastdarms; Babinski beiderseits +, Kloni; Sensibilität für alle 4 Qualitäten bis handbreit unterhalb des Nabels aufgehoben.

Klinische Diagnose: Septische Cystopyelitis, Decubitus. Myelitis transversa? Gliom?

Schon nach 4 Tagen, am 3. 10. 1934 kam der Patient unter schweren septischen Allgemeinerscheinungen ad exitum.

Die Sektion ergab folgende anatomische Diagnose: Angioma arteriale racemosum medullae spinalis regionis intumescentiae lumbalis. Phlebectasiae venarum pialium medullae spinalis. Atrophia extremitatum inferiorum. Decubitus amplus integumenti regionis sacralis et calcaneae lateris utriusque. Cystitis fibrino-purulenta. Ureteritis et pyelonephritis sinistra. Oedema cerebri. Intumescentia infektiosa lienis. Erosiones permultae telae mucosae ventriculi. Haemorrhagiae punctatae nonnullae subepicardiales. Oedema pulmonum. Pleuritis vetus fibrosa adhaesiva bilateralis. Phlegmone telae subcutaneae integumenti humeri sinistri et brachii dextri. (Path. Inst. L. N. 331/34. Sa. N. 8710.)

Das Rückenmark wurde im Zusammenhang herausgenommen.

Nach Eröffnung des Duralsackes zeigt es sich, daß die pialen Venen im ganzen Verlauf des Rückenmarks stärker gefüllt sind. In Höhe der Intumescentia lumbalis sind vorwiegend die Arterien erweitert und liegen hier traubenartig dicht beieinander. (Abb. 1.) Das Rückenmark selbst hat an dieser Stelle einen größeren Umfang als der Norm entsprechen würde. Das Filum durae matris ist cystisch erweitert, mit klarer Flüssigkeit angefüllt und etwa erdnußgroß. Nach Fixierung wird das Lumbalmark mit mehreren Querschnitten durchtrennt und es zeigt sich, daß die Gefäße stark erweitert sind; besonders stark ein Gefäß, das in der Mitte des Gefäßknäuels liegt; es hat einen Durchmesser von etwa 3 mm und ist zum Teil mit geronnenem Blut angefüllt. Daneben finden sich noch etwa 6–8 Gefäßquerschnitte. In der Substanz des Rückenmarks selbst liegt ein alter Blutungsherd, der jetzt von einer bindegewebigen Membran umgeben ist; im Innern liegt ein netzartig ausgespanntes Bindegewebe.

Mikroskopischer Befund: auf dem Querschnitt (Haematoxylin-Elasticafärbung) erkennt man an der Oberfläche des Rückenmarks, im Gebiet der Arteria spinalis dorsalis dextra, zahlreiche, dicht zusammen-

gedrängt liegende Gefäße (Abb. 3). Das Lumen ist längsoval. An mehreren Gefäßen sieht man eine deutliche Aufsplitterung der Lamina interna: es liegen mehrere Lamellen polsterartig übereinander (Abb. 4). Das Endothel ist fast überall als einschichtiges zu erkennen. Die Elastica interna ist in einigen, besonders den kleinen Gefäßen sehr deutlich und aufgefasert vorhanden, an anderen erscheint sie weniger deutlich. In der Media der meisten Gefäße erkennt man elastische Elemente (Abb. 5); auch glatte Muskelzellen sind, wenn auch nur spärlich, in circulärer Richtung erkennbar. Sonst besteht die Media aus einem ebenfalls aufgelockertem, zellarmen Bindegewebe, das ohne deutliche Abgrenzung in die Adventitia übergeht. Die Gefäße imponieren in ihrer Gesamtheit teils als mehr arterielle, teils als mehr venöse Rohre. Ein kleineres Gefäß ist völlig von einer haemosiderinhaltigen Thrombusmasse ausgefüllt; der Thrombus selbst ist durch mehrere feine Kapillaren, in deren Lumen deutliche rote Blutkörperchen zu erkennen sind, kanalisiert. Besonders auffallend ist eine in der Rückenmarksubstanz liegende große Hohlraumbildung (Abb. 2), die durch eine bindegewebsartige Membran abgegrenzt ist; innerhalb des Hohlraums junges netzartiges Bindegewebe und reichlich Haemosiderin. Der Hohlraum füllt in dieser Höhe fast die ganze rechte Hemisphäre des R. M. aus und ist wahrscheinlich als ein besonders stark dilatiertes Gefäßstück (Aneurysma) anzusehen. Die nervöse Substanz, die unmittelbar um dieses Aneurysma herumliegt, zeigt als Ausdruck des dauernden Druckreizes schwache lymphocytäre Infiltration und daneben einzelne corpora amylacea.

Außer unserem eigenen haben folgende Fälle in der Literatur eine ausführlichere anatomische Beschreibung erfahren und sind daher für einen Vergleich mit dem unsrigen besonders geeignet.

O. Meyer und *B. Kohler* veröffentlichten 1917 eine Arbeit „über eine auf kongenitaler Basis entstandene cavernomähnliche Bildung des Rückenmarks". Dieser Fall wurde 19 Jahre später von *Tönnis* als Angioma racemosum venosum beschrieben.

Es handelte sich um einen 29jährigen Arbeiter; die Anamnese reichte über 22 Jahre zurück. Schon im 7. Lebensjahre begannen die Beschwerden ohne besonderen Anlaß und führten unter dem Bilde einer Rückenmarkskompression im Dorsalmark allmählich zu völliger Arbeitsunfähigkeit und Siechtum. Der Patient kam im Anschluß an die notwendig gewordene Operation ad exitum.

Makroskopisch fanden die Autoren bei der Sektion bzw. Operation im Gebiete der unteren Cervical- und oberen Dorsalsegmente ein Konvolut sich verschlingender Gefäße, die an manchen Stellen fast ein darmähnliches Aussehen bekommen. An ihren Enden gehen sie allmählich in die Rückenmarksgefäße über, mit Ausnahme der an der oberen Dorsalseite, wo sie in ein starkes fast bleistiftdickes Gefäß auslaufen, das als Vene anzusprechen ist. Die Gefäße liegen dem Rückenmark unmittelbar an, und so erleidet dieses mannigfache Deformitäten, soweit es nicht ganz zerstört wurde. In der größten Ausbildung der Gefäßschlingen (im Operationsgebiet) ist vom Rückenmark lediglich ein dünner, bandartiger Rest sichtbar erhalten.

Im mikroskopischen Bilde zeigten die Gefäße verschieden große Kaliber und waren ihrer Struktur nach teils arterieller, teils venöser Natur; an manchen Stellen bestanden sie nur aus Endothel und Bindegewebe, ohne elastische und muskulöse Elemente. Das Endothel war überall gut erhalten, fast durchweg einschichtig und flach, sehr selten kubisch, ohne Wucherungs- oder auf stärkere Proliferation hinweisende Erscheinungen. Solide Endothelzapfen fehlen völlig, auch jegliches gegen das Rückenmark gerichtete infiltrative Wachstum. Die mittlere Wandschicht wird in der Hauptsache aus Bindegewebe von sehr wechselnder Stärke gebildet; da und dort sieht man beginnende hyaline Degeneration, an einem sehr großen Gefäß auch Kalkeinlagerungen. Die Beteiligung des elastischen Gewebes ist sehr wechselnd, im allgemeinen dem der Venen entsprechend, seltener sind Ansätze zu einer arteriellen Elastica interna vorhanden, manchmal fehlt das elastische Gewebe überhaupt. Glatte Muskulatur ist nur in mäßigem Umfang am Aufbau der Wand beteiligt, nur selten streng in Längs- und Querfasern differenziert. Manche Gefäßwände sind miteinander verschmolzen, die meisten verbindet ein mehr oder weniger lokkeres, adventitielles Bindegewebe mit sehr geringen Muskeleinlagerungen. Der Gefäßinhalt ist durchweg Blut, zum Teil anscheinend geronnen, doch ohne nachweisbare Organisation.

Die Verfasser halten diese Erkrankung für „eine kongenitale Gefäßanomalie, die sichere Zeichen eines Blastoms nicht darbietet, vielmehr aus kleineren Anfängen im Verlaufe vieler Jahre auf Grund circulatorischer Einflüsse zu der beträchtlichen Größenausdehnung angewachsen ist, die sie uns bei der Autopsie dargeboten hat."

Ein weiterer Fall wurde von *Benda* (1922) publiziert.

Unter dem Bilde einer multiplen Sklerose mit Schmerzen und Lähmungen der unteren Extremität ging der Patient 4 Jahre nach dem erstmaligen Auftreten der Beschwerden zugrunde.

Bei der Sektion wurde auf der Hinterseite des Lumbalmarks bis zum Conus medullaris herabreichend ein Paket geknäuelter und stark geschwollener Gefäße festgestellt, offenbar von venösem Typ, von dem sich einzelne vergrößerte Venen noch bis weit nach oben verfolgen ließen. An der Vorderseite befanden sich ebenfalls stark vergrößerte Gefäße, aber in erheblich minderer Anzahl. Auf dem Durchschnitt erkannte man schon makroskopisch in dem Gebiet der stärkeren Gefäßveränderungen eine starke Abplattung und völligen Umbau des Rückenmarks, nach oben hin eine Degeneration der Hinterstränge. Auf dem mikroskopischen Bilde zeigte es sich, daß die Gefäßgeschwulst bis ins Innere der Rückenmarkssubstanz hineinreichte und hier weitgehende Zerstörung der nervösen Substanz hervorgerufen hatte. An den größeren Gefäßen bestand Erweiterung und Hypertrophie der Wandung, Verfettung und Sklerose der Intima; an den kleinen Gefäßen Entartung der Wand, teils bindegewebiger, teils hyaliner Natur, Verfettung und Verkalkung mit völligem Verschluß des Lumens. Die kleineren Gefäße waren zum Teil in kernlose hyaline Gebilde umgewandelt. Die Venen waren am Prozeß stärker beteiligt als die Arterien, so daß der Fall als venöses Angiom bezeichnet wurde, doch

ließ sich die Grenze zwischen venösem und arteriellem Angiom nicht scharf ziehen.

Nonne macht uns im Jahre 1937 mit zwei Fällen von „sogenanntem Angioma venosum racemosum" des Rückenmarks bekannt.

Im ersten Falle handelte es sich um einen 60jährigen Patienten männlichen Geschlechts. Das Leiden begann ohne feststellbare Ursache mit Beschwerden von seiten der Harnblase und mit Abnahme der Kraft in den Beinen. Der Patient ging nach der Operation, die ein halbes Jahr später gemacht wurde, an allgemeiner Schwäche zugrunde.

Bei der Obduktion trat an der Oberfläche des Rückenmarks (an der Hinterseite) eine vom oberen Dorsalmark bis zum Lendenmark hinabreichende mächtige Entwicklung von varicös geschlängelten Venen in Erscheinung. Die mikroskopische Untersuchung zeigte jedoch keine Entzündungserscheinungen weder am Rückenmark noch an der Pia mater. Die Wandungen der Gefäße waren bei den Arterien zum größten Teil verdickt, an den Venen waren sie fast durchweg dicker als normal, die Elastica war spärlich. Außerdem zeigte sich eine enorme Vermehrung und Erweiterung der venösen Gefäße auf dem Durchschnitt.

Bei dem zweiten Fall handelte es sich ebenfalls um einen 60jährigen Patienten, der seit Überstehen einer Grippe an allgemeiner Schwäche in den Beinen und starken Schmerzen in der Gesäßgegend, dem Knie und dem Bein litt. Als im Verlaufe von 11 Jahren die Beschwerden trotz wiederholter Behandlung (auf multiple Sklerose) immer mehr zunahmen, wurde eine Probelaminektomie gemacht.

Es fand sich am Übergang vom 5. zum 6. Brustwirbel, auf der rechten Seite mehr als auf der linken, ein umschriebenes Venenknäuel, dessen flächenhafte Ausdehnung etwa dem Endglied eines Mittelfingers entsprach. Das Angiom wurde durch Ligaturen und Clips unterbunden und exstirpiert. Trotz der Operation trat nach einer Woche Blasenlähmung auf; der Patient kam unter den Zeichen allgemeiner Schwäche ad exitum.

Die mikroskopische Untersuchung zeigte im Gebiet oberhalb des Krankheitsherdes Degeneration an den zentripetalen Bahnen. Auf dem Querschnitt erscheinen die Venen in der grauen Substanz stark erweitert, analog den stark erweiterten Venen im Bereiche der Pia. Diese als Varicen imponierenden erweiterten Venen in der Pia mater ließen eine relativ dicke Wandung erkennen. Eine mitbetroffene größere Arterie zeigte das Bild der arteriosklerotischen Intimaveränderung.

Schließlich noch ein fünfter Fall, der von *Teilum* (1937) als Angioma racemosum venosum beschrieben wurde.

Bei einem 40jährigen Lokomotivheizer trat im Anschluß an ein ausgesprochenes Trauma eine Haematomyelia tubularis (Röhrenblutung) auf; sie offenbarte sich drei Monate nach dem Trauma durch plötzliches Auftreten einer Lähmung der unteren Extremitäten. Eine sekundäre Blasenruptur mit Peritonitis führte 12 Tage nach dem Entstehen der Lähmung den Tod herbei. Bei der histologischen Untersuchung des Rückenmarks wurde auf der Höhe des hämorrhagischen Herdes ein intramedullär ge-

lagertes Knäuel von Gefäßen mit dilatierten Lumina ermittelt, das als Angioma racemosum venosum anzusprechen war. Als Ausgangspunkt der Blutung wurde eine Gefäßruptur nachgewiesen.

Makroskopischer Befund: Nach Eröffnung der Dura zeigte es sich, daß die Venen an der Rückseite der Medulla stark dilatiert und gewunden waren, insbesondere in der Gegend der Intumescentia lumbalis, deren Diameter deutlich vergrößert war. Vorn seitlich wurden ähnliche, aber nicht so ausgeprägte Gefäßerweiterungen ermittelt. Auf Schnitten durch das in Formalin fixierte Rückenmark wurde makroskopisch in seinem untersten Drittel eine ausgeprägte Blutung gefunden, die sich von der vor dem 8. Dorsalwirbel befindlichen Partie bis 1 cm oberhalb des Conus medullaris erstreckte. Vor dem 10. bis 11. Dorsalwirbel war auf Querschnitten eine ovale, etwa 5 bis 6 mm große, umschriebene Blutung von bräunlicher Färbung zu sehen. Ferner wiesen alle Schnitte auf der Höhe des Herdes und medial davon, entsprechend der Partie um die Commissura und den hinteren Teil des Vorderhornes, einen scharf begrenzten Knäuel erweiterter Gefäße auf.

Mikroskopischer Befund: Die Lumina der Gefäße waren verschieden geformt, einige waren rundlich oder elliptisch, andere mehr spaltförmig mit großen Einbuchtungen. Die Gefäße, die nur wenig Blut enthielten, erinnerten im Bau am ehesten an Venen, sie wiesen aber doch atypische Verhältnisse auf. Die Wanddicke war nicht nur bei den verschiedenen Gefäßen verschieden, sondern auch bei ein und demselben Gefäß. Das Endothel war einschichtig. Die Media war aus wellenförmigen Bindegewebsfasern aufgebaut, an einigen Stellen außerdem aus deutlich entwickelten Muskelfasern, die an anderen Stellen fehlten. Die Elastinfärbung deckte sehr wenig elastisches Gewebe und keine Elastica interna auf. Auch die Adventitia zeigte höchst verschiedene Entwicklung. Hyaline Veränderung oder Kalkablagerung wurden nicht ermittelt. Die subarachnoidealen Venen, deren Wände etwas verdickt waren, waren stark dilatiert und vermehrt, aber sonst von normaler Struktur.

Den Befund des sechsten Falles, der von *Krieger-Lassen* 1931 (Hospitaltidende Nr. 41, 1931) als Angioma racemosum venosum Piae medullaris beschrieben wurde, muß ich nach *Nonne* zitieren.

Wegen motorischer Paralyse der unteren Extremitäten und der Bauchmuskeln, wegen Verlustes der Sensibilität von den Zehen aufwärts bis zur Höhe des Nabels nahm man, da die Wirbelsäule sich auch röntgenologisch intakt erwies, und ein Anhalt für irgendeine Intoxikation oder Infektion fehlte, als Ursache der „Myelitis" einen komprimierenden Tumor an. Der Exitus erfolgte bald nach der Operation.

Bei der Sektion fand sich: starke Erweiterung und Schlängelung der Venen an der Pia mater. Im Querschnitt des Rückenmarkes fanden sich Arterien und Venen stark erweitert, mit erheblicher Verdickung der Wände, dichte Knäuel bildend. Die Nervensubstanz war weitgehend zerstört, und zwar sowohl im Hinter- wie im Seiten- und Vorderstrang. Auch die vordere graue Substanz hatte gelitten. Es handelte sich um diffuse Phlebectasien.

Wenn wir unseren eigenen Fall mit den übrigen vergleichen, so fällt uns auf, daß wir schon makroskopisch vorwiegend eine Erweiterung und Schlängelung von arteriellen Gefäßen feststellen konnten. Auch das mikroskopische Bild läßt zahlreiche Rohre von mehr arterieller Wandausbildung erkennen. Im Gegensatz zu diesem unseren Befund betonen die Autoren der anderen Mitteilungen eine vorwiegende Beteiligung venöser Gefäßrohre und bringen diesen Befund in der Benennung Angioma racemosum venosum zum Ausdruck. Wollen wir auch unseren Fall nach diesem anatomischen Maßstabe benennen, so dürfte die Bezeichnung Angioma racemosum arterio-venosum, wie sie von *Schaltenbrand* für einen ähnlichen Fall im Gehirn vorgeschlagen wurde, die richtigste sein. Doch darf man dabei nicht vergessen, daß es sich sowohl bei den Arterien wie bei den Venen nicht um typisch aufgebaute Gefäßwandungen handelt.

Über die Lokalisation der Erkrankung im Rückenmark stellt man an Hand der zitierten Fälle fest, daß der Prozeß an den intramedullären wie an den meningealen Gefäßen vorkommen kann. In unserem Falle liegt die Hauptmasse des Konvoluts aus geschlängelten und erweiterten Gefäßen im Bereich der Pia, die größte Aussackung innerhalb der Rückenmarkssubstanz. Der Bereich der Arteriae spinales dorsales scheint typischer Sitz des Gefäßkonvoluts zu sein; nur *Benda, Nonne* (2. Fall) und *Teilum* beschreiben an der ventralen Seite des Rückenmarks in geringem Maße erweiterte und geschlängelte Gefäße. Unter den einzelnen Höhenabschnitten des Rückenmarks ist das Lumbalmark mit seiner Intumescens der am häufigsten betroffene Teil; *Meyer/Kohler* fanden den Prozeß im unteren Hals- und oberen Brustbereich der Medulla.

Wie aus der Beschreibung der zitierten Autoren zu ersehen ist, tritt das Rankenangiom auch im Rückenmark als ein bald mehr kleineres und umschriebenes, bald mehr größeres und über einen ausgedehnten Teil der Rückenmarksoberfläche verbreitetes Konvolut blutführender Gefäße in Erscheinung. Die zuführenden und abführenden Gefäße außerhalb der eigentlicher Geschwulst sind in den meisten Fällen über größere Strecken hin erweitert oder stärker gefüllt. Ob diese Erweiterungen und Schlängelungen Ausdruck einer Mitbeteiligung an der Erkrankung sind, oder ob sie nur aus den veränderten Druck- und Strömungsverhältnissen des Blutes resultieren, läßt sich nicht leicht entscheiden; beide Ansichten werden in der Literatur vertreten.

Die mikroskopischen Beschreibungen der an dem Konvolut beteiligten Gefäße stimmen insofern überein, als fast bei allen aufgeführten Fällen ein unspezifischer Bau der einzelnen, nicht deutlich gegeneinander abgrenzbaren Schichten festzustellen war. Es wurden auf keinem der untersuchten Schnitte Wandungen gefunden, die man

als typische Arterienwandung oder normale Venenrohre hätte bezeichnen können. Am Endothel wurde in keinem der Rückenmarksangiome etwas Pathologisches gefunden. Die Intima zeigte in unserem Falle fast überall eine Aufsplitterung der übereinanderliegenden Bindegewebslamellen, so daß dieselbe an manchen Stellen im ganzen verdickt, an anderen nur mit polsterartigen Höckern versehen erscheint (Abb. 4) Solche und ähnliche Befunde sind neben anderen von *Simmonds* und *Sterzing* an Rankenangiomen des Gehirns beschrieben worden. Die übrigen Rückenmarksfälle entbehren eines besonderen Intimabefundes. Eine Elastica interna wird von den zitierten Autoren entweder überhaupt nicht oder nur als spärlich und wenig ausgeprägt beschrieben. Dies scheint auch der Grund dafür zu sein, daß die Fälle durchweg als venöse Rankenangiome bezeichnet wurden, da die venöse Gefäßwandung normalerweise einen sehr viel geringeren Gehalt an elastischen Bauelementen aufweist. Auf unseren Querschnitten sieht man nach Elasticafärbung deutlich eine arterielle Elastica interna; allerdings ist sie sogar an ein und demselben Gefäß von sehr unregelmäßiger Stärke, und ihre Fasern legen sich nicht eng und ringartig zu einer Membran aneinander, sondern sie verlieren sich, wie in Sterzings Fall im Gehirn, in ihrer Umgebung und sind von kollagenen Fasern durchwirkt. (Abb. 5.)

Die Beschreibungen der Media sind besonders uneinheitlich. *Meyer/Kohler* und *Teilum* weisen auf den großen Bindegewebsreichtum dieser Schicht hin, und da sie bei ihren Rückenmarksfällen die Gefäße als Venenrohre ansehen, erscheint ihnen wie den anderen Autoren die Media hypertrophisch oder gewuchert. Die unregelmäßige und atypische Beteiligung der elastischen und muskulösen Elemente ist ein Befund, der in allen ausführlich beschriebenen Fällen irgendwie zum Ausdruck kommt und auch in unserem eigenen als Charakteristikum bezeichnet werden muß. Das Fehlen von geordneten und durchorganisierten Schichten — wie wir sie an funktionstüchtigen Arterien = oder Venenrohren finden — scheint bei allen Rankenangiomen das wesentliche histologische Merkmal der beteiligten Gefäße zu sein. Die Wandung besteht in ihrer Gesamtheit aus einem mesodermalen Material, das man wegen seiner Zellarmut, seiner wechselnden Stärke und seiner mehr oder weniger auffallenden Strukturlosigkeit als „Gefäßkallus" bezeichnen könnte. Unter diesem Begriff lassen sich die verschiedenartigen, teils sich geradezu widersprechenden histologischen Angaben der Literatur am sinnvollsten vereinigen.

Gefäßwandungen, die aus einem solchen unterentwickelten Material bestehen, neigen in großem Maße zu Erweiterungen und Aussackungen, besonders wenn der Druck des strömenden Blutes eine sehr schwache Wandstelle trifft. So erklären sich die häufig beschrie-

benen Aneurysmen und Blutungen, die auch an unserem Präparat zu erkennen sind. Über diese rein mechanische Wandschwäche hinaus scheint das Gewebe auch von einer gewissen inneren Minderwertigkeit zu sein, da es sich nicht selten als Träger entzündlicher, sklerotischer und vor allem degenerativer Prozesse erweist. Von den Autoren, die Rückenmarksfälle veröffentlichten, beschreiben *Meyer* und *Kohler* Kalkeinlagerungen und Zeichen hyaliner Degeneration. *Benda* fand in der Intima Verfettung und Sklerose, in der übrigen Wandung hyaline Entartung und Verkalkung mit völligem Verschluß des Lumens. In *Nonnes* zweitem Fall zeigten die größeren Arterien das Bild der arteriosklerotischen Intimaveränderung. Die mikroskopischen Schnitte unseres eigenen Präparates ließen an einer Stelle ein kleineres Gefäß erkennen, dessen Lumen von einer haemosiderinhaltigen organisierten Thrombusmasse verschlossen war. Alle diese regressiven Prozesse dürfen wohl weniger als spezielle Befunde für das Rankenangiom betrachtet werden; sie sind vielmehr als der Ausdruck für die allgemeine Krankheits- und Altersbereitschaft des mißbildeten Gefäßgewebes zu werten.

Von den klinischen Beobachtungen unserer Rückenmarksangiome interessieren in erster Linie die Angaben über den Beginn und die Progredienz der Erkrankung. Ob jedoch das erstmalige Auftreten von Beschwerden dem tatsächlichen Krankheitsbeginn entspricht, ist unwahrscheinlich und nicht festzustellen, da der „Gefäßtumor" am Rückenmark niemals in seinen ersten Anfängen gesehen wird und sicherlich eine bestimmte Wachstumsfrist braucht, bevor er sich durch die bekannten Kompressionssymptome oder Ausfallserscheinungen von seiten der Medulla alarmierend bemerkbar macht. In *Meyer/Kohlers* Fall traten die ersten Beschwerden im 7. Lebensjahr auf. *Nonnes* Patienten waren 49 bzw. 60 Jahre alt, als sie erstmalig ihr Leiden bemerkten. In *Teilums* Veröffentlichung handelt es sich um einen 40jährigen Mann, und in unserem Falle war der Patient 22 Jahre alt, als er zum erstenmal über Ischiasschmerzen klagte. Wir sehen hieraus, daß das Leiden so ziemlich in allen Lebensaltern beginnen kann, doch betraf die Mehrzahl (4 von 5 Fällen) das 3.–6. Dezennium. Bemerkenswert ist die Tatsache, daß unsere 7 Fälle ausschließlich dem männlichen Geschlecht angehören. Diese Feststellung wird auch von anderen Autoren *(Hachel, Globus, Doshay)* getroffen, wie *Nonne* berichtet.

Die Zeit, die das Rankenangiom im Rückenmark brauchte, um soweit gewachsen zu sein, daß eine Blutung oder eine totale Querschnittlähmung drohte und eine Operation notwendig wurde, war in den einzelnen Fällen verschieden groß. *Teilum* und *Nonne* (Fall 1) geben nur wenige Monate an; in unserem und *Bendas* Fall erstreckte sich das Leiden über 4 Jahre, bevor die Patienten ad exitum kamen.

Nonnes zweiter Patient litt 11 Jahre und *Meyer/Kohlers* Fall schließlich 22 Jahre, bevor die Beschwerden ihren Höhepunkt erreicht hatten. Wenn auch die beiden letzten Daten unwahrscheinlich hoch sind, so scheint das Wachstum doch im Durchschnitt ein sehr langsames zu sein, (vgl. *Isenschmid),* und der Prozeß kann offenbar mitunter über längere Zeit hin stationär bleiben, wie *Schaltenbrand* schon für die cerebralen Fälle festgestellt hatte.

Zur causalen Genese des Leidens ist an Hand der Rückenmarksfälle wiederum nur schwer etwas zu sagen, weil sich die Entwicklung im Verborgenen abspielt und sich ebenfalls nur aus den klinischen Angaben ableiten läßt. In *Nonnes* zweitem Fall setzten die Beschwerden im Anschluß an eine Grippe ein; es ist aber nirgendwo in der Literatur eine Infektionskrankheit als auslösender Faktor für eine Wachstumsbeschleunigung des Rankenangioms beschrieben oder vermutet. Interessanter ist die Anamnese im Falle *Teilum,* wo berichtet wird, daß die neurologischen Symptome drei Monate nach einem ausgesprochenen Trauma einsetzten und dann binnen kürzester Zeit zu einer Blasenruptur führten. Der Einfluß eines Traumes auf die Entwicklung des Rankenangioms spielt nicht nur bei den älteren Autoren *(Heine, Wagner u. a.)* eine Rolle, sondern ist auch in den jüngeren Veröffentlichungen cerebraler Fälle *(Isenschmid* und *Bort)* als wachstumssteigernder Faktor beschrieben worden. In den Krankengeschichten der übrigen Autoren finden sich keine Momente, die als Ursache für ein Auftreten oder eine Beschleunigung der Wachstumsvorgänge verantwortlich gemacht werden könnten.

Über das Wesen des Angioma racemosum ist an Hand unserer Rückenmarksfälle grundsätzlich dasselbe festzustellen wie bei den Fällen im Gehirn. In dem Bestreben, die Erkrankung auf Grund ihrer pathologisch-anatomischen Merkmale in eine ganz bestimmte übergeordnete Krankheitsgruppe einzugliedern, wird man zu keinem eindeutigen Ergebnis kommen. Für den Geschwulstcharakter des Leidens sprechen der progrediente klinische Verlauf und das hieraus gefolgerte (aber nicht nachgewiesene) autonome Wachstum, sowie die Neubildung von Gefäßrohren. Dagegen deuten das ungeordnete kallöse Baumaterial der Gefäßrohre und die häufige Lokalisation im Bereiche der embryonalen Schließungslinie (die auf der Dorsalseite des Rückenmarks liegt) daraufhin, daß es sich um eine Erkrankung handelt, die aus embryonal versprengten Mesodermkeimen angelegt ist und im späteren Leben durch bestimmte (etwa traumatische) Reize oder auch ohne erkennbare Ursache ins Wachstum geraten kann und so zu den beschriebenen Konvoluten aus mißbildeten Gefäßen wird, die eine Verdrängung und eine Degeneration der nervösen Substanz hervorrufen können. Der Mißbildungsfaktor scheint mir nach den oben beschriebenen Befunden und Erwägungen besonders für unsern Fall

das wesentliche Merkmal für die Entstehung und Entwicklung der Erkrankung zu sein, obgleich auch in unserem Fall das geschwulstartige Wachstum nicht bestritten werden kann. Es wurde übrigens ein ähnlich mißbildetes, defektuöses Wandmaterial, das beim Rankenangiom in allen beteiligten Gefäßen als charakteristisches Baumaterial vorhanden ist und zu den ausgedehnten Aneurysmen und Erweiterungen aller Gefäße führen kann, von *Grasnick* auch an makroskopisch intakt erscheinenden Gefäßen des Circulus arteriosus Willisi gefunden; es lag an vereinzelten Stellen in der sonst durchweg normal strukturierten Arterienwand eingestreut, ohne daß es in jedem Falle die Grundlage zu einer Aussackung oder Erweiterung gebildet hätte. Wir sehen daraus, daß solche Mißbildungen offenbar gar nicht so selten sind, stellenweise auch in scheinbar normalen Gefäßen gefunden werden können, und nicht in jedem Falle zu einem Aneurysma oder einer Art Blastom führen müssen. Bei der Frage nach der formalen Genese wäre in diesem Zusammenhang unter Umständen auch in Verbindung mit der atypischen Bildung der größeren Gefäßstämme noch an eine Abnormität in der Entwicklung von arterio-venösen Anastomosen zu denken, mit anderen Worten an eine lokale Anomalie eines ganzen Gefäßkomplexes. Auf die weite Verbreitung solcher Anastomosen als Bestandteile des normalen Gefäßsystems haben vor allem *Spanner* sowie *Thamm* im portocavalen Stromgebiet und neuerdings *M. B. Schmidt* im Schilddrüsenkreislauf u. a. hingewiesen. Das würde allerdings ihr regelmäßiges Vorkommen im Zentralnervensystem voraussetzen.

Will man auf Grund der oben beschriebenen Charakteristika die Prognose der Erkrankung stellen, so wäre zu sagen, daß das Leiden mit der Exstirpation des Konvolutes grundsätzlich beseitigt ist. So sind z. B. die cerebralen Rankenangiome in vielen Fällen durch eine Operation erfolgreich behandelt worden, ohne daß ein Rezidiv bemerkt wurde. Im Rückenmark hat es sich jedoch gezeigt, daß die nervöse Substanz relativ schnell durch den Druck des wachsenden Konvolutes degeneriert Außerdem wurde festgestellt, daß die intramedullären normalen Segmentgefäße mit dem Konvolut in Verbindung stehen, wodurch nach einer Exstirpation des Gefäßknäuels ihr Versorgungsgebiet wegen des nun unterbundenen Blutstroms zugrunde geht. So schreiten die Degenerationsvorgänge sekundär fort, nur hat sich der Anlaß geändert.

Zusammenfassung

Die obigen Betrachtungen, denen ein interessanter Fall von Angioma racemosum arterio-venosum zugrunde liegt, sollten zeigen:

1. Das Rückenmark ist im Unterschied zum Gehirn nur sehr selten Sitz des Rankenangioms.
2. Die Mehrzahl der beschriebenen Fälle findet sich an der Dorsalseite des Lumbalmarkes. Die zuführenden und abführenden Gefäße sind in den meisten Rückenmarksfällen erweitert. Das männliche Geschlecht scheint bevorzugt befallen zu sein.
3. Die Arterien oder Venen, die das Konvolut bilden, bestehen histologisch aus einem ungeordneten mesodermalen „Gefäßkallus". Daher neigen die Gefäßrohre sekundär zu Aussackungen und regressiven Prozessen.
4. Im Gegensatz zu dem neurologisch-klinischen Bild, das in den meisten Fällen für den Geschwulstcharakter unserer Gefäßanomalie spricht, weisen die häufige Lokalisation in embryonalen Schließungs- und Verschmelzungsbezirken des Zentralnervensystems und das „kallöse" Baumaterial der beteiligten Gefäßrohre daraufhin, daß eine fetale Mißbildung als der wesentliche Faktor für die Entstehung und Entwicklung der Rankenangiome im Zentralnervensystem anzusehen ist.

An dieser Stelle sei es mir erlaubt, Herrn Professor Dr. *Versé* für die Stellung des Themas, die wertvollen Anregungen und Hinweise bei der Abfassung der Arbeit und die freundliche Überlassung der mikroskopischen Präparate meinen ergebensten Dank auszusprechen.

Abb. 1.

Photographie des untersten Teiles des herausgenommenen Rückenmarks. In Höhe der Intumescentia lumbalis das Konvolut aus geschlängelten und erweiterten Gefäßen. Die Geschwulst wurde in dieser Höhe mit 2 Schnitten durchtrennt.

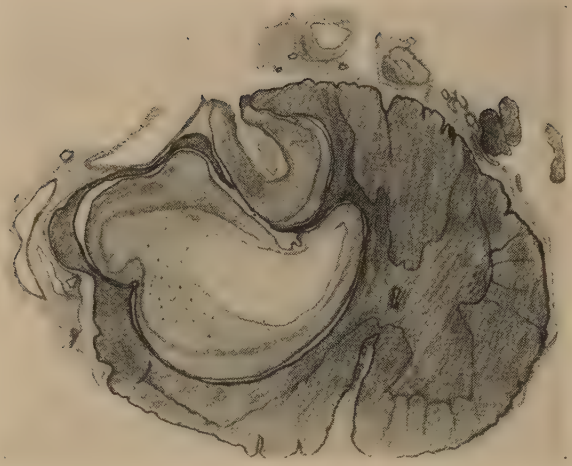

Abb. 2.

Photographie einer halbschematischen Zeichnung von einem histologischen Übersichtsschnitt. Das Bild zeigt die weitgehende Verdrängung der rechten Rückenmarkshemisphäre durch den intramedullär gelegenen Bluthohlraum, der im Innern von einem netzartigen Bindegewebe mit Haemosiderinpigmenten ausgefüllt und wahrscheinlich als eine Aneurysmabildung aufzufassen ist.

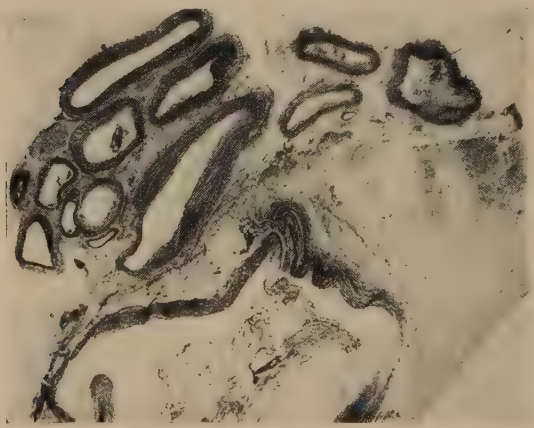

Abb. 3.

Photographie eines Querschnittes durch das Rückenmark an der Stelle der größten Ausdehnung des Gefäßkonvoluts. (Haematoxylin-Elasticafärbung.) Man erkennt an der Oberfläche der Rückenmarkssubstanz viele kleinere und größere Gefäßquerschnitte mit teils mehr rundlichen, teils mehr längsovalen Lumina. Die Gefäße liegen dicht beieinander.

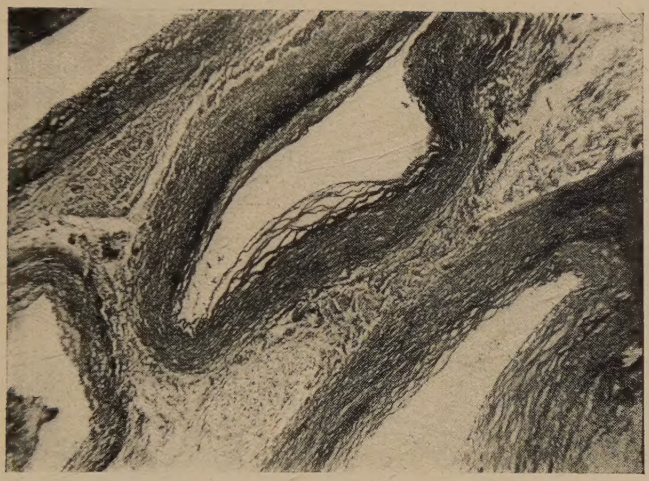

Abb. 4.

Vergrößerter Ausschnitt aus Abb. 3. Die getroffenen Gefäßwandungen zeigen eine Aufsplitterung bzw. Auflockerung ihrer Lamina intima. An dem mittleren Gefäß hat die Auflockerung der Lamellen zu einer polsterartigen Vorragung in das Lumen geführt.

Abb. 5.

Vergrößerter Ausschnitt aus Abb. 3. Von den 6 getroffenen Gefäßquerschnitten zeigen 5 deutlich elastische Bauelemente.

Literatur

Aschoff: Geschwülste. Lehrbuch der Pathologie, Bd. I (1909).

Bailey: Die Hirngeschwülste. Stuttgart, Ferd. Enke, 1936.

Benda: Angioma racemosum des Rückenmarks. Zbl. Neur. *28*, S. 245.

Bergstrand, Tönnis, Olivecrona: Gefäßmißbildungen und Gefäßgeschwülste des Gehirns. Leipzig, Verlag Thieme 1936.

Borst: Geschwülste. Wiesbaden, J. F. Bergmann 1902.

Bort: Beitrag zur Kenntnis des Angioma racemosum arteriale des Gehirns. Inaug.-Diss. Tübingen 1920.

Cushing-Bailey: Blood vessel tumors of the brain. Ch. C. Thomas, Springfield III, 1928.

Emanuel: Ein Fall von Angioma arteriale racemosum des Gehirns. D. Ztschr. f. Nervenheilk. *14*, S. 288 (1899).

Engelbrecht: Angioma arteriale racemosum. Arch. f. klin. Chir. Bd. 55.

Froehlich: Ein Fall von Rankenangiom der unteren Extremität. Inaug.-Diss. Breslau 1902.

Grasnick: Über extra- und intracerebrale Blutungen nach Ruptur von Aneurysmen der Basisarterien unter besonderer Berücksichtigung der formalen Genese der Hirnarterienaneurysmen. Inaug.-Diss. Marburg 1936.

Hachel, Globus, Doshay: zitiert nach *Nonne.*

Heine: Über Angioma arteriale racemosum (Aneurysma cirsoides) am Kopfe und dessen Behandlung. Prager Vierteljahrsschriften 1869, Bd. 103/104.

Isenschmid: Die klinischen Symptome des cerebralen Rankenangioms. Münch. med. Wochschr. 1912, S. 243.

Jores: „Arterien". Handbuch Henke-Lubarsch. Bd. II., J. Springer, Berlin 1924.

Kalischer: Demonstrationen des Gehirns eines Kindes mit Teleangiektasien der linksseitigen Gesichtshaut, Kopfhaut und Hirnoberfläche. Berlin. klin. W. *34* (1897).

Karewski: Angioma art. racemosum. Berlin. klin. W. *18* (1896).

Kretschmann: Über das Angioma art. racemosum. Inaug.-Diss. Halle 1881.

Kreyenberg: Das Krankheitsbild des Hautangioms kombiniert mit Rankenangiom des Gehirns und Hydrophthalmus. Zbl. f. Path. *63*, S. 206.

Krieger-Lassen: Angioma racemosum venosum Piae Medullaris. Zitiert nach *Nonne.*

Leeser: Über das Angioma arteriale racemosum im Gehirn. Frankf. Z. Path. *34*, 432 (1926).

v. *Lehoczki:* Zwei Fälle von Angioma racemosum im Kleinhirn. Virchows Arch. *250*, 522 (1924).

Leunenschloß: Über das Angioma arteriale racemosum des Gehirns. Inaug.-Diss. Rostock 1914.

O. Meyer und *B. Kohler:* Über eine auf kongenitaler Basis entstandene kavernomähnliche Bildung des Rückenmarks. Frankf. Z. Path. *20*, 37 (1917).

Nonne: Über Angioma venosum racemosum des Rückenmarks. Festschr. f. B. Nocht, Hamburg 1937.

Ribbert: Geschwulstlehre. Bonn 1904. Verlag Cohen.

Schaltenbrand: Über Hirnblutungen durch Rankenangiome oder Varicen. Frankf. Z. Path. *52*, 363 (1938).

M. B. Schmidt: Sperreinrichtungen und arterio-venöse Anastomosen an den Schilddrüsengefäßen. Cb. f. Path.,en76. 129 (1940/41).

Schmitt, O.: Beitrag zur Klinik und chirurgischen Behandlung des Angioma arteriale racemosum besonders des Kopfes. Bruns' Beitr. *118*, 178. (1920).

Schück: Über das Wesen und die Entstehung des Angioma arteriale racemosum. Inaug.-Diss. Berlin 1885.

Simmonds: Über das Angioma racemosum et serpentinum des Gehirns. Virchows Arch. *180*, 280 (1905).

Spanner: Die Kurzschlußwege zwischen Aorten- und Pfortadersystem sowie zwischen Pfortader und Hohlvene: Arterio-venöse und portocavale Anastomosen in der Bauchhöhle des Menschen. Cbl. f. inn. Med., 61, Nr. 40, 633 (1940).

— Der Abkürzungskreislauf der Glandula submaxillaris. Ztschr. f. Anatomie und Entwicklungsgesch. *107*, 124 (1937).

Steinheil: Über einen Fall von Varix aneurysmaticus im Bereich der Hirngefäße. Inaug.-Diss. Würzburg 1895.

Sternberg: Ein Fall von Angioma arteriale racemosum des Gehirns. Verhandlungen der D. pathol. Gesellschaft 1905. S. 308.

Sterzing: Ein Fall von Angioma arteriale racemosum des Gehirns. Zbl. f. Path. *19*, 278 (1908).

Thamm: Die portocavalen Venenverbindungen des Menschen. Cbl. f. Chir., 67, Nr. 39, 1828 (1940).

Teilum: Haematomyelia tubularis bei Zerreißung eines intramedullaren Angioma racemosum venosum. Dtsch. Z. Gerichtl. Med. *28*, H. 5 (1937).

Versé: Ein Fall von ungewöhnlich großem Angioma arteriale racemosum der Arteria cerebri anterior. M. M. W. 1918, Nr. 8.

Virchow: Die krankhaften Geschwülste. Bd. III, Teil 1 (1867).

Wagner: Über das arterielle Rankenangiom der oberen Extremität. Bruns' Beitr. Bd. 11 (1894).

Wolf: Multiple Haemangioblastome des Rückenmarks mit multipler Syringomyelie. Zbl. f. Path. *61*, 263.

Lebenslauf

Am 22. Juni 1914 wurde ich als Sohn des Landwirts und Gutsbesitzers Wilhelm Schulte-Altedorneburg und seiner Ehefrau Amalie, geb. Göddenhoff zu Eickel in Westfalen geboren. In Soest/Westfalen besuchte ich drei Jahre die Grundschule, später das humanistische Gymnasium dortselbst. Die Reifeprüfung bestand ich am 14. Februar 1934 am Gymnasium zu Gütersloh. Nach Ableistung meiner Arbeitsdienstpflicht in der Abteilung 7/207 Lippstadt begann ich mein Hochschulstudium an der Universität Bonn, wo ich zwei Semester verblieb. Nach drei weiteren Semestern an der Universität Marburg legte ich hier am 5. März 1937 die ärztliche Vorprüfung ab. Mein klinisches Studium absolvierte ich mit je einem Semester an den Hochschulen Hamburg und Münster, die drei restlichen wieder in Marburg, wo mir am 9. September 1939 die Bestallung als Arzt zuerkannt wurde. Seit dem 1. Oktober 1939 bin ich am Anatomischen Institut der Universität Marburg als Volontärassistent, seit dem 1. April 1940 als wissenschaftlicher Assistent tätig.

Meine akademischen Lehrer waren die Herren Professoren und Dozenten:

in Bonn: Fitting, Grebe, Pfeiffer, Sobotta, Stöhr, Wagenseil;

in Marburg: Alverdes, Becher, Bersin, Claussen, Dittler, Förster, Gremels, Grüneisen, Grüter, Jacobshagen, Kehrer, Kestermann, Klapp, Klewitz, Kretschmer, Mattes, Meerwein, Mondry, Pfannenstiel, Rix, Rosemann, Ruete, Schwenkenbecher, Strecker, Uffenorde, Versé, Winkler, Zeiger;

in Hamburg: Berg, Degkwitz, Fahr, Kister, Konjetzny, Neumann, Schulten;

in Münster: Hertel, Hilgenberg, Schilling.